

ПРИМЕНЕНИЯ МОДИФИЦИРОВАННЫЙ ГАЛО АППАРАТ ДЛЯ ВНЕШНЕЙ КОРРЕКЦИИ И ФИКСАЦИИ ШЕЙНОГО ОТДЕЛА ПОЗВОНОЧНИКА ПРИ ПЕРЕЛОМАХ ЗУБОВИДНОГО ОТРОСТКА C2 ПОЗВОНКА.

О.И.Кузиев

Ферганский филиал Республиканского научного центра экстренной медицинской помощи.

Для цитирования: © Кузиев О.И.

ПРИМЕНЕНИЯ МОДИФИЦИРОВАННЫЙ ГАЛО АППАРАТ ДЛЯ ВНЕШНЕЙ КОРРЕКЦИИ И ФИКСАЦИИ ШЕЙНОГО ОТДЕЛА ПОЗВОНОЧНИКА ПРИ ПЕРЕЛОМАХ ЗУБОВИДНОГО ОТРОСТКА C2 ПОЗВОНКА. ЖКМП.-2023.-Т.1-№1.-С

Поступила: 26.02.2023

Одобрена: 27.02.2023

Принята к печати: 05.03.2023

Аннотация: В данной статье проведен сравнительный анализ лечения применения модифицированный гало аппарат для внешней коррекции и фиксации шейного отдела позвоночника при переломах зубовидного отростка C2 позвонка в Ферганском филиале Республиканского научного центра скорой медицинской помощи в течение 2012-2021 гг.

Ключевые слова: повреждение верхне-шейного отдела позвоночника, перелом аксиса, перелом C2 позвонка, Гало аппарат, перелом зубовидного отростка C2 позвонка, лечение перелома зубовидного отростка C2 позвонка.

C2 TIHSHIMON USIFGI SINIHLARIDA B'YIN UMURTKALARINI TASHKI KORREKCIYASI VA FIKSATCIYASI UCHUN MODIFIKACIYALASHIRILGAN HALO APPARATINI Q'LLASH.

О.И.Кузиев

Республика шошилинч тиббий ёрдам илмий маркази Фарғона филиали

Izoh: © Кузиев О.И.

C2 TIHSHIMON USIFGI SINIHLARIDA B'YIN UMURTKALARINI TASHKI KORREKCIYASI VA FIKSATCIYASI UCHUN MODIFIKACIYALASHIRILGAN HALO APPARATINI Q'LLASH. KPTJ.-2023.-T.1-№1.-C

Qabul qilindi: 26.02.2023

Ko'rib chiqildi: 27.02.2023

Nashrga tayyorlandi: 05.03.2023

Аннотация: Мазкур мақолада 2012-2021 йиллар давомида Республика шошилинч тиббий ёрдам илмий маркази Фарғона филиалида C2 тишсимон ўсиғи синишларини даволашда бўйин умуртқаларини ташки коррекцияси ва фиксацияси учун модификациялаштирилган Гало апаратини қўллаш натижалари қиссий тахлили ўтказилган.

Калит сўзлар: бўйин юқори умуртқалари синиши, аксис синиши, C2 умуртқа синиши, Гало аппарат, C2 тишсимон усигини синиши.

APPLICATIONS MODIFIED HALO DEVICE FOR EXTERNAL CORRECTION AND FIXATION OF THE CERVICAL SPINE IN THE ODONTOID FRACTURES.

O.I.Kuziev

Fergana branch of the Republican Scientific Center of Emergency Medicine

For situation: © Kuziev O.I.

APPLICATIONS MODIFIED HALO DEVICE FOR EXTERNAL CORRECTION AND FIXATION OF THE CERVICAL SPINE IN THE ODONTOID FRACTURES
JCPM023.T.1.№1.-C

Received: 26.02.2023

Revised: 27.02.2023

Accepted: 05.03.2023

Annotation. This article provides a comparative analysis of the treatment of the use of a modified halo device for external correction and fixation of the cervical spine in the odontoid fractures in the Fergana branch of the Republican Scientific Center for Emergency Medicine during 2012-2021.

Key words: upper cervical spine injury, axis fracture, C2 vertebra fractures, Halo vest, treatment of odontoid fractures.

Актуальность: Проблемы оказания адекватной помощи больным с повреждениями верхне-шейных позвонков до сих пор остаются актуальными и далекими от окончательного решения. На это указывает расхождение взглядов при выборе тактики лечения отдельных специалистов. Основной задачей в их лечении является профилактика вторичных смещений, по возможности устранение деформаций, обеспечение надежной стабилизации позвонков [9,11,12]. Общеизвестно, что Гало - аппарат был впервые описан Perry и Nickel в 1959 году и получил широкое

применение в лечении травматических повреждений верхне-шейных позвонков. По данным некоторых авторов, Гало-аппарат обеспечивает наибольшую иммобилизацию среди всех наружных фиксаторов. Также были зарегистрированы случаи осложнения и высокой частоты несращения костных отломков [3-6]. Случаи несращения могут быть связаны с различными факторами, в том числе и с чрезмерным движением травмированного позвонка во время повседневной деятельности.

Традиционно эффективность Гало-жилета для стабилизации шеи оценивалась с использованием трупных моделей [15-20] и на манекенах. В этих исследованиях движение шеи в Гало-жилете измерялось при нагрузке на голову, при этом туловище оставалось неподвижным. Исходя из этого перед нами стояла задача по усовершенствованию методов лечения и фиксирующей конструкции. Цель исследования: провести морфометрический анализ у больных, использовавших Гало-аппарат и разработанный нами аппарат для внешней коррекции и фиксации шейного отдела позвоночника (Гало аппарат с супинатором). Материалы и методы: Проведен анализ результатов лечения 20 пациентов с переломами зубовидного отростка аксиса за период с 2015 по 2021 гг. в отделении экстренной нейрохирургии ФФРНЦЭМП. Из них мужчин - 16 (80,0%) пациент, женщин - 4 (20,0%) пациенток. Возраст составлял от 18 до 72 лет, средний возраст - 31 ($\pm 14,5$) год. По механизму травмы преобладали дорожно-транспортные происшествия - 15 (75%) случаев, реже - падение с высоты - 3 (15,0%) и ныряние на мелководье - 2 (10,0%). Больные разделены на две группы: 1-я группа - 10 больных, у которых использован Гало-аппарат, и 2-я группа - 10 больных, которым применяли разработанный нами аппарат для внешней коррекции и фиксации шейного отдела позвоночника. Распределение больных представлено в таблице 1

Таблица 1. Распределение больных представлено в зависимости от выбора лечения.

	1 группа	2 группа
Возраст	46,8 \pm 6,4	44,7 \pm 7,8
Тип	I	0
	II	6
	III	4
ASIA	D	4
	E	6
BAIII	7,0 \pm 2,98	7,3 \pm 2,67
NDI	43,5 \pm 8,28	45,6 \pm 6,34

При сборе жалоб, а также при осмотре больных выявляли и выделяли признаки нарушения опорной функции позвоночника, проявлявшиеся в виде выраженного ограничения подвижности и вынужденного положения головы и шеи, быстрой утомляемости мышц шеи, возникновении резкого болевого синдрома, головокру-

жения и тошноты при попытках поворота головы. Всем пациентам при поступлении выполняли МСКТ шейного отдела позвоночника. На рентгенограммах оценивали взаимоотношение C1 - C2 позвонков и основания черепа, определяли ход линии перелома зубовидного отростка, направление и величину смещения атлантаксиального комплекса, размеры сустава Крювелье. Сегментарный угол C1 - C2 и C1 - C7 измеряли на боковых рентгенограммах шейного отдела позвоночника в градусах (Рис. 1).

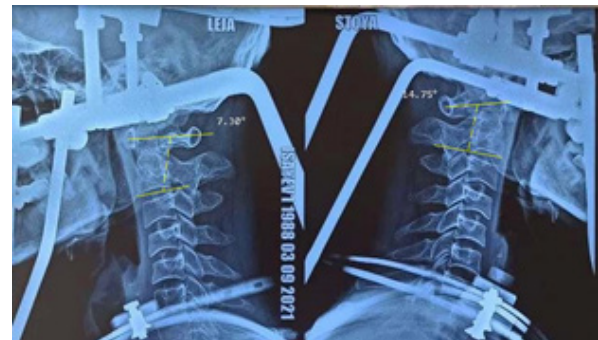


Рис. 1. Измерение сегментарного угла C1 - C2 и C1 - C7 на боковых рентгенограммах шейного отдела позвоночника.

Гало-аппарат накладывали по стандартной методике, после чего производили дозированную distraction с целью устранения смещения костных фрагментов. Больных переводили в вертикальное положение в первые сутки после наложения аппарата. Контрольные рентгенограммы шейного отдела позвоночника производили 1 раз в 4 недели. Фиксация в Гало-аппарате продолжалась до 3 - 4 месяцев. После его снятия внешнюю фиксацию осуществляли съемным головдержателем в течение 2 - 3 месяцев. Эффективность лечения (сращения кости) оценивали по данным боковой рентгенографии и МСКТ шейного отдела позвоночника через 3 месяца после выписки пациента. Качество жизни пострадавших до и после операции оценивали с использованием шкалы VAS и NDI (Neck Disability Index). Пациентам при определении NDI предлагали оценить определенные критерии, которые могут существенно повлиять на качество жизни: интенсивность боли, возможность самостоятельно поддерживать личную гигиену, способность поднимать предметы, читать, тяжесть головной боли, возможность концентрироваться, также задавали вопросы об изменении способности работать, спать, полноценно отдыхать, управлять автомобилем и т.п. ноценность, 100% — глубокая инвалидность).

Результаты: Синдром цервикалгии у обеих групп больных до лечения был одинаковым в пределах среднем 7,20 - 7,60 бал по шкале ВАШ. В таблице представлен сравнительный анализ интенсивности боли среди групп до и после лечения. При всех группах оценка боли по ВАШ уменьшилась после лечения. В 1 группе и 2 группе интенсивность болевого синдрома наиболее низкий 1,50 и 1,05 соответственно. Самый высокий интенсивность болевой синдрома после лечения сохранялось в контрольной группе который применено жесткий воротник шанца. После травмы и до выполнения операции интенсивность боли по 10 балльной шкале VAS составляла от 2 до 10 баллов, в среднем 6,2 балла, сразу после хирургического вмешательства — от 1 до 8 баллов, в среднем 6 баллов, через 1 мес — от 0 до 6 баллов, в среднем 2,2 балла, через 6 мес — от 0 до 3 баллов, в среднем 0,33 балла. При анализе рентгенологических результатов отмечено, что внешняя иммобилизация обычном Гало аппарате не удерживает нестабильный фрагмент зуба аксиса от вторичного смещения. Из десяти пациентов у 5 пациентов возник рецидив сдвиговой и у 3 - угловой деформации. Величина этих деформаций примерно соответствовала начальной и составляла от 4 до 12 мм. У четырех больных со смещением зубовидного отростка кпереди имелась кифотизация на уровне сегмента C1-C2. Сегментарный угол составлял от 4° до 17°. Только у 4 (40%) пациентов конечный рентгенологический результат был «хороший», т.е. отсутствуют какие-либо смещения. У другого имелась только 2 (20%) пациентов выявлено сдвиговая деформация и рентгенологический результат лечения «удовлетворительный», у остальных 8 (80%) пациентов результаты «хороший». Наши результаты продемонстрировали S-образное искривление из-за гало-жилета, состоящее из разгибания в верхнем шейном отделе позвоночника и сгибания на нижнем уровне позвоночника. В положении лежа наблюдалось значительно больше разгибание C1/C2 и сгибание C1/C7 у больных применяемый Гало аппарат по сравнению Гало аппарат с супинатором. Осевое разделение головы и vT1 наблюдалось из-за Гало-жилета, что согласуется с растягивающей нагрузкой, которая наблюдалась клинически у пациентов с Гало-жилетом [20]. Разница сегментарных углов C1-C2 и C1-C7 при положении сидя и лежа сре-

ди групп больных представлен в таблица 2. **Таблица 2.** Разница сегментарных углов при сидя и лежа.

	1 группа	2 группа	P
Сегментарный угол C ₁ -C ₂	10,41±3,0	4,45±1,2	0,005
Сегментарный угол C ₁ -C ₇	9,43±1,69	4,78±0,76	0,005

До операции NDI составлял от 15 до 96% (в среднем 46%), в первые сутки после операции — от 8 до 51% (в среднем 28%), через 1 мес. — от 0 до 47% (в среднем 19%), через 6 мес. — от 0 до 42% (в среднем 15%), в дальнейшем практически не изменялся. Следовательно, после операции качество жизни пострадавших существенно улучшилось уже через 1 месяц. Таким образом, все пациенты уже через 1 месяц после операции чувствовали себя значительно лучше, а через 6 месяцев боль практически у всех применяемых Гало аппарат с супинатором. Следует отметить, что через 3 месяца после операции повороты головы практически не были ограничены. Состояние пациентов позволяло заниматься тяжелой физической работой, спортом, самостоятельно поддерживать личную гигиену, водить автомобиль и т.п. У всех обследованных возникали болевые ощущения в затылочной области в крайних положениях при поворотах головы (по VAS в среднем 1,7 балла). Среди осложнений аппаратного метода лечения, воспаление мягких тканей в области кортикальных винтов, развития пролежней в местах давления корсета, затруднение глотания, боли и онемение в руках, перфорация винтом костей черепа с образованием эпидуральной гематомы не наблюдалось. Обсуждение: Клинические исследования некоторых авторов документировали изменение шейного лордоза и чрезмерную межпозвоночную ротацию у пациентов с Гало-жилетом в положении на животе и на спине [1, 10, 13, 14]. Предполагается, что искривление шейного отдела позвоночника, определяемое как вращение в противоположных направлениях по всему шейному отделу позвоночника, происходит из-за движения туловища во время изменения положения с вертикального в горизонтальное и обратно [1, 13].

В настоящем исследовании движения шеи в положении сидя и лежа определялись и сравнивались между ношением Гало-жилета с супинатором и обычным Гало-аппаратом. Наши результаты продемонстрировали S-образное искривление из-за Гало-жилета, состоящее из разгибания в верхнем шейном отделе позвоночника и сгибания на нижнем уровне позвоночника. В положении лежа наблюдалось значительно большее разгибание головы/C1 и сгибание C1/2 и C1-7 у больных применяемый Гало аппарат по сравнению с Гало аппарат с супинатором. Осевое разделение головы и сC7 наблюдалось из-за Гало-аппарата, что согласуется с растягивающей нагрузкой, которая наблюдалась клинически у пациентов с Гало-аппаратом [1, 10, 13]. Наша модель имеет ограничения, которые следует учитывать. Пациента переводили из положения лежа в вертикальное, в лежачее положение и определяли движения шеи за счет Гало-жилета. Этот протокол был выбран для того, чтобы можно было вычислить амплитуду движения шеи во время этих смоделированных действий в повседневной жизни. В перспективе эта работа поможет исследовать эффективность гало-жилета в стабилизации шеи во время движений тела [3]. Гало-жилет часто используется в качестве альтернативы внутренней фиксации для лечения пациентов с переломом зубовидного отростка II типа или стабильными переломами Джефферсона, фасеточными или компрессионными переломами. Предыдущие клинические исследования зафиксировали до 10° общего диапазона движений C1/2 у пациентов, получавших Гало-аппарат при выполнении повседневных действий [5, 10, 13]. Пациенты с переломом VC2 лечились Гало-аппаратом и предположили, что смещение места перелома более чем на 5° может указывать на повышенный риск несращения. Наши результаты показали, что Гало-жилет с супинатором, эффективно иммобилизовал среднее пиковое вращение C1/2 до уровня менее 4,45° как в положении сидя, так и в положении лежа на спине. Напротив, обычный Гало аппарат вызывал среднее пиковое растяжение C1/2 на 10,47° в положении лежа. Гало аппарат вызывал значительное увеличение вращения за пределы физиологического диапазона в положении лежа, при разгибании головы/C1 и при сгибании в C4/5 и C7-T1. Эти результаты показывают, что неправильно подобранный или свободный жилет может снизить его иммобилизирующую способность, что

приведет к задержке заживления или несращению. Существующие паттерны движения шейного отдела позвоночника из-за гало-жилета помогают нам понять его иммобилизационные возможности и могут быть полезны клиницистам при выборе оптимального метода лечения на основе классификации, анатомической локализации и тяжести травмы шеи. Наши результаты подчеркивают важность контроля и подтягивания лямок жилета по мере необходимости, особенно у тех, кто теряет вес или окружность груди во время лечения гало-жилетом. Результаты также могут быть полезны инженерам-биомеханикам для улучшения конструкции Гало-жилета, чтобы уменьшить извилистое движение шеи в положении лежа и лежаче. Вывод: Модифицированный аппарат для внешней коррекции и фиксации шейного отдела позвоночника доказал свою эффективность в устранении смещений костных фрагментов, восстановлении анатомических соотношений в краниовертебральной области с одновременной фиксацией шейных позвонков, что позволяет начать раннюю активизацию и реабилитацию пострадавших. Кроме того, предложенный нами аппарат более комфортен для пациентов по сравнению с классическим Гало-аппаратом, так как позволяет принимать горизонтальные позы.

Список литературы:

1. Anderson P.A, Budorick T.E, Easton K.B, Henley M.B, Saliccioli G.G. Failure of halo vest to prevent in vivo motion in patients with injured cervical spines. Spine 1991; 16: 501-505.
2. Clark C.R, White A.A. Fractures of the dens. A multicenter study. J Bone Joint Surg. Am 1985;67:1340 - 1348.
3. DiPaola C.P, Sawers A, Conrad B.P, Horodyski M.B, DiPaola M.D, Rossi G.D, Reichtine G.R. Comparing cervical spine motion with different halo devices in a cadaveric cervical instability model. Spine 2009;34:149-155.
4. Frangen T.M, Zilkens C, Muhr G. Odontoid fractures in the elderly: dorsal C1/C2 fusion is superior to halo-vest immobilization. J Trauma 2007; 63:83-89.
5. Glaser J.A, Myers M.A, McComis G.P. Cervical motion after adding a posterior pad to the halo vest. Am J Orthop 2000;29:557- 562.
6. Horn E. M. et al. Complications of halo fixation in the elderly. Journal of Neurosurgery: Spine. – 2006. – Т. 5. – №. 1. – С. 46-49.

7. Ilmiddinovich Q. O. Halo-vest immobilization for odontoid fractures. *International Journal of Development Research*. – 2020, Vol. 10, Issue, 07, pp. 37406-37409.
8. Ilmiddinovich Q. O., Isroilovna I. M. The Use of a Halo-Vest for the Upper Cervical Spine Injuries. *International Journal of Current Research and Review*. – 2021. – T. 13. – №. 3. – C. 108-112.
9. Isidro S. Outcomes of halo immobilization for cervical spine fractures. *Global Spine Journal*. – 2019. – T. 9. – №. 5. – C. 521-526.
10. Ivancic P. C., Telles C. J. Neck motion due to the halo-vest in prone and supine positions. 6th World Congress of Biomechanics (WCB2010). August 1-6, 2010 Singapore. – Springer, Berlin, Heidelberg, 2010. – C. 569-572.
11. Kang M., Vives M. J., Vaccaro A. The halo vest: principles of application and management of complications. *The Journal of Spinal Cord Medicine*. – 2003. – T. 26. – №. 3. – C. 186-192.
12. Kim D.H, Vaccaro A.R, Affonso J, et al. Early predictive value of supine and upright X-ray films of odontoid fractures treated with halo-vest immobilization. *Spine J* 2008;8:612- 618.
13. Koch R.A, Nickel V.L. The halo vest: an evaluation of motion and forces across the neck. *Spine* 1978;3:103-107.
14. Lind B, Sihlbom H, Nordwall A. Forces and motions across the neck in patients treated with halo-vest. *Spine* 1988;13:162-167.
15. Majercik S, Tashjian R.Z, Biffl W.L, Harrington D.T, Cioffi W.G. Halo vest immobilization in the elderly: a death sentence? *J Trauma* 2005;59:350-6; discussion 6-8.
16. Mirza S.K, Moquin R.R, Anderson P.A, Tencer A, F, Steinmann J, Varnau D. Stabilizing properties of the halo apparatus. *Spine* 1997;22:727-33.
17. Richter D, Latta L.L, Milne E.L. Varkarakis G M, Biedermann L, Ekkernkamp A, Ostermann P.A. The stabilizing effects of different orthoses in the intact and unstable upper cervical spine: a cadaver study. *J Trauma* 2001;50:848 -54.
18. Shin J. J., Kim S. J, Kim T.H, Shin H.S, Hwang Y.S, Park S.K. Optimal use of the halo-vest orthosis for upper cervical spine injuries. *Yonsei medical journal*. – 2010. – T. 51. – №. 5. – C. 648-652.
19. Tashjian R.Z, Majercik S, Biffl W.L., Palumbo M.A, Cioffi W.G. Halo-vest immobilization increases early morbidity and mortality in elderly odontoid fractures. *J Trauma* 2006; 60:199-203.
20. Tomonaga T, Krag M.H, Novotny J.E. Clinical, radiographic, and kinematic results from an adjustable four-pad Halo-vest. *Spine* 1997; 1199 -1208.

Информация об авторах:

© КУЗИЕВ.О.И. - Ферганский филиал Республиканского научного центра экстренной медицинской помощи.

Муаллиф хақида маълумот:

© КУЗИЕВ.О.И. - Республика шошилич тиббий ёрдам илмий маркази Фарғона филиали

Information about the authors:

© KUZIEV.O.I. - Fergana branch of the Republican Scientific Center of Emergency Medicine